

## Asymetria twarzy, część 2. Przeгляд metod leczenia na podstawie piśmiennictwa

## Facial asymmetry, part 2. Review of treatment methods based on the literature

Ewa Sobieska<sup>1</sup> **A B D E F** (ORCID ID: 0000-0001-6217-6851)

Marta Molińska-Jasiczek<sup>2</sup> **B D F** (ORCID ID: 0000-0003-0052-0850)

**Wkład autorów:** **A** Plan badań **B** Zbieranie danych **C** Analiza statystyczna **D** Interpretacja danych  
**E** Redagowanie pracy **F** Wyszukiwanie piśmiennictwa

**Authors' Contribution:** **A** Study design **B** Data Collection **C** Statistical Analysis **D** Data Interpretation  
**E** Manuscript Preparation **F** Literature Search

<sup>1</sup> Zakład Ortodontji, Warszawski Uniwersytet Medyczny  
*Department of Orthodontics, Medical University of Warsaw*

<sup>2</sup> Uniwersyteckie Centrum Stomatologii CMWUM  
*University Dentistry Center CMWUM*

### Streszczenie

Plan leczenia pacjenta z asymetrią twarzy jest ustalany po badaniu klinicznym i analizie badań dodatkowych uwzględniających przyczyny wady, kompensację zębową, wielkość dysharmonii oraz wiek pacjenta. Ze względu na współistniejące problemy pacjenci z asymetriami twarzy często wymagają postępowania zespołowego oraz współpracy ortodonta, chirurga szczękowo-twarzowego, fizjoterapeuty i logopedy. **Cel.** Celem pracy była prezentacja możliwości leczenia ortodontycznego pacjentów z asymetrią twarzy, z uwzględnieniem konieczności leczenia zespołowego. **Materiał i metody.** Dokonano przeglądu piśmiennictwa z wykorzystaniem bazy PubMed z lat 1985–2020, używając słów kluczowych: asymetria twarzy, asymetria łuku zębowego, leczenie asymetrii twarzy. Wybrano prace najbardziej odpowiadające omawianemu zagadnieniu. **Wyniki.** Omówienie wyników i dyskusja. Odmienne postępowania

### Abstract

The treatment plan for a patient with facial asymmetry is determined after a clinical examination and analysis of additional tests, taking into account the causes of a defect, dental compensation, the degree of a disharmony and the patient's age, have been performed. Due to coexisting problems, patients with facial asymmetries often require team management and cooperation between an orthodontist, maxillofacial surgeon, physiotherapist, and speech therapist. **Aim.** The paper aimed to present orthodontic treatment options for patients with facial asymmetry, taking into account the need for team treatment. **Material and methods.** A review of the literature was conducted using the PubMed database from 1985–2020 and the following keywords: facial asymmetry, dental arch asymmetry, treatment of facial asymmetry. The papers which were the most suitable for this subject were selected. **Results.** Review of the results

Adres do korespondencji/Correspondence address:

Ewa Sobieska

Zakład Ortodontji, Warszawski Uniwersytet Medyczny

ul. Stanisława Binińskiego 6, 02-097 Warszawa

e-mail: ewa.sobieska@wp.pl



Copyright: © 2005 Polish Orthodontic Society. This is an Open Access journal, all articles are distributed under the terms of the Creative Commons Attribution-NonCommercial-ShareAlike 4.0 International (CC BY-NC-SA 4.0) License (<http://creativecommons.org/licenses/by-nc-sa/4.0/>), allowing third parties to copy and redistribute the material in any medium or format and to remix, transform, and build upon the material, provided the original work is properly cited and states its license.

*Facial asymmetry, part 2. Review of treatment methods based on the literature*

wymagają asymetrie czynnościowe, mięśniowe, zębowo-wyrostkowe lub szkieletowe. Leczenie czynnościowe dotyczy przypadków bocznego czynnościowego przemieszczenia żuchwy u pacjentów w okresie wzrostu z prawidłową budową kości twarzowej części czaszki. W przypadkach hipertrofii mięśnia żwacza stosuje się poradnictwo psychologiczne, szyny relaksacyjne, leki przeciwlękowe i zwiotczające mięśnie, środki przeciwbólowe, przeciwzapalne, fizykoterapię, odbudowę zębów oraz korektę zgryzu. Asymetrie zębowo-wyrostkowe wymagają zastosowania asymetrycznej mechaniki aparatów stałych i jednostronnych stałych aparatów czynnościowych. Niewielkie asymetrie szkieletowe u pacjentów rosnących można leczyć za pomocą aparatów czynnościowych hybrydowych. W przypadkach nasilonej, szkieletowej asymetrii konieczne może być postępowanie zespołowe ortodontyczno-chirurgiczne. **Wnioski.** Kluczem do sukcesu jest zidentyfikowanie oczekiwań pacjenta, jego odpowiednia motywacja i współpraca ze specjalistami innych gałęzi stomatologii, chirurgii szczękowo-twarzowej oraz fizjoterapeutami. **(Sobieska E, Molińska-Jasiczek M. Asymetria twarzy, część 2. Przegląd metod leczenia na podstawie piśmiennictwa. Forum Ortod 2021; 17 (2): 130-9).**

Nadesłano: 17.01.2021

Przyjęto do druku: 26.05.2021

<https://doi.org/10.5114/for.2021.107535>

**Słowa kluczowe:** asymetria twarzy, asymetria łuku zębowego, leczenie asymetrii twarzy

## Wstęp

Plan leczenia pacjenta z asymetrią twarzy jest ustalany po badaniu klinicznym i analizie badań dodatkowych. Należy uwzględnić przyczynę asymetrii (zębowa, szkieletowa, mięśniowa, czynnościowa), kompensację zębową wady, wielkość dysharmonii oraz wiek pacjenta (1). Szczególną uwagę należy zwrócić na pacjentów w wieku rozwojowym, u których przedłużająca się obserwacja, bez podjęcia odpowiedniego działania, może prowadzić do pogłębiania się asymetrii (np. rozszczepy podniebienia pierwotnego i wtórnego, przedwczesne zarastanie ciemiączek, niedorozwoje lub przerosty gałęzi żuchwy) (2). Asymetrie pochodzenia zębowego zwykle nie powodują zmian konturu twarzy, ale mogą powodować asymetrię warg lub uśmiechu, co zaburza estetykę twarzy. Takie przypadki należy odróżnić od asymetrii czaszki ze względu na inny protokół postępowania.

Dostępne metody leczenia ortodontycznego obejmują ortopedię czynnościową oraz wykorzystanie mechaniki aparatów stałych, która często jest wystarczająca do leczenia umiarkowanej asymetrii. W trudniejszych przypadkach, zwłaszcza gdy główna skarga pacjenta dotyczy asymetrii twarzy, konieczna jest interwencja chirurga szczękowo-twarzowego (Ryc. 1).

and discussion. Different management is required for functional, muscular, dentoalveolar or skeletal asymmetries. Functional treatment is provided in cases of a lateral functional mandibular shift in growing patients who have a normal bone structure of the facial skeleton. In the case of hypertrophy of the masseter muscle, psychological counselling, relaxation splints, anti-anxiety and muscle relaxants, analgesics, NSAIDs, physical therapy, dental restoration, and occlusion correction are used. Dentoalveolar asymmetries require asymmetrical mechanics with fixed appliances and unilateral fixed functional appliances. Minor skeletal asymmetries in growing patients can be treated with hybrid functional appliances. In cases of severe skeletal asymmetry, orthodontic-surgical team management may be necessary. **Conclusions.** The key to success is identifying the patient's expectations, proper patient's motivation and cooperation with specialists from other branches of dentistry, maxillofacial surgery and physiotherapists. **(Sobieska E, Molińska-Jasiczek M. Facial asymmetry, part 2. Review of treatment methods based on the literature. Orthod Forum 2021; 17 (2): 130-9).**

Received: 17.01.2021

Accepted: 26.05.2021

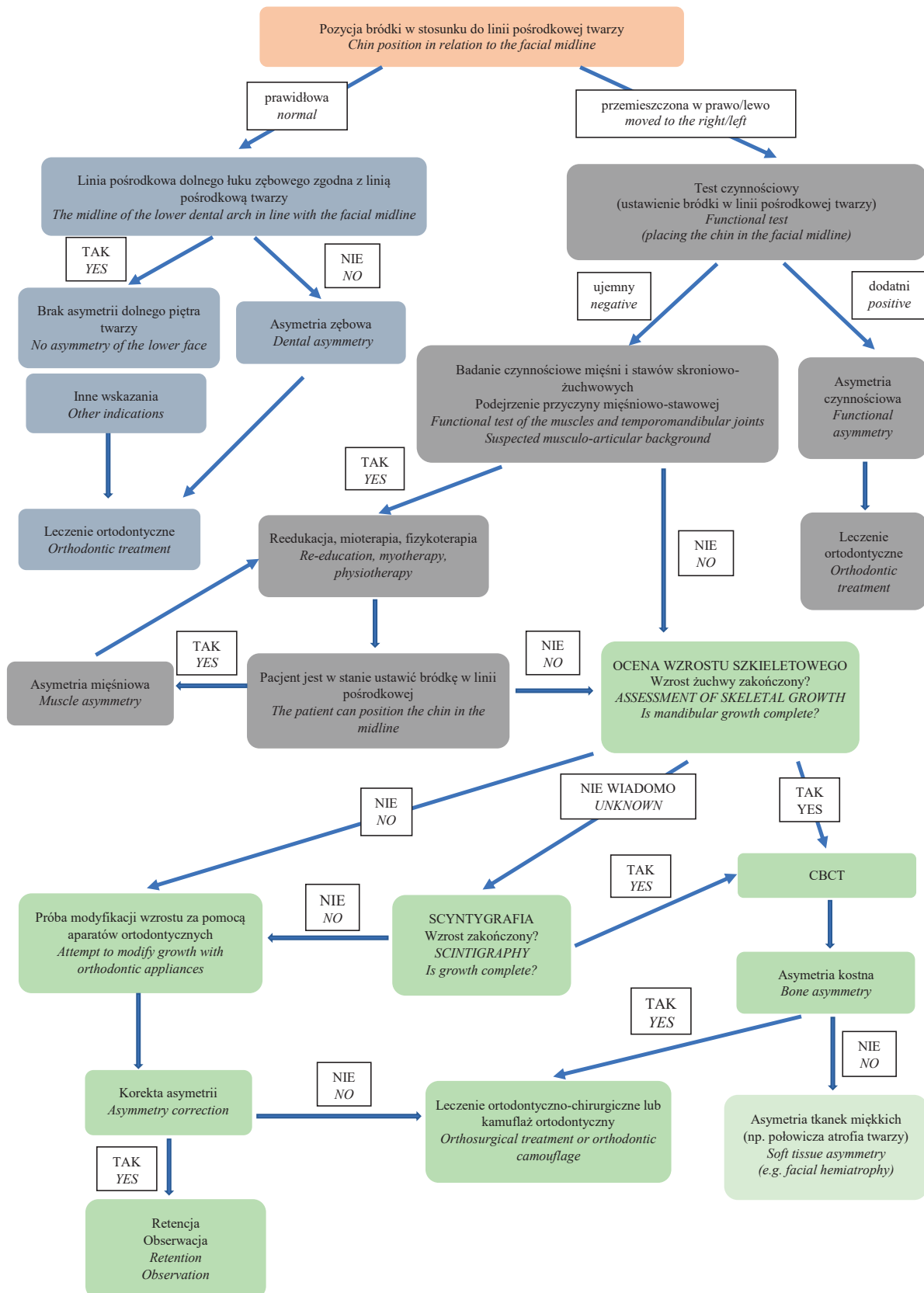
<https://doi.org/10.5114/for.2021.107535>

**Key words:** facial asymmetry, dental arch asymmetry, treatment of facial asymmetry

## Introduction

The treatment plan for a patient with facial asymmetry is determined after a clinical examination and analysis of additional tests have been performed. The cause of the asymmetry (dental, skeletal, muscular, or functional asymmetry), the dental compensation of a defect, the intensity of a disharmony, and the patient's age should be considered (1). Particular attention should be paid to patients at the developmental age in whom prolonged observation, without appropriate intervention, may lead to worsened asymmetry (e.g., primary and secondary cleft palates, prematurely closure of fontanelles, hypoplasia or hyperplasia of the mandibular ramus) (2). Asymmetries of a dental origin usually do not cause changes in the facial contour but can cause asymmetry of the lips or smile, leading to disrupted facial aesthetics. Such cases should be distinguished from cranial asymmetry because there is a different management protocol.

Available orthodontic treatment methods include functional orthopaedics and the use of fixed appliance mechanics, which is often sufficient to treat moderate asymmetry. In more complex cases, especially when facial asymmetry is the patient's main complaint, the intervention provided by an oral and maxillofacial surgeon is necessary (Fig. 1).



Rycina 1. Protokół postępowania diagnostyczno-lecniczego w przypadku asymetrii.

Figure 1. Diagnostic and therapeutic protocol in case of asymmetry.

*Facial asymmetry, part 2. Review of treatment methods based on the literature*

Obecnie planowanie procedur chirurgicznych jest uproszczone ze względu na dostępność nowoczesnych technik obrazowania radiologicznego oraz programów do symulacji komputerowej (2).

Z uwagi na współistniejące problemy pacjenci z asymetriami twarzy często wymagają postępowania zespołowego i współpracy ortodonta, chirurga szczękowo-twarzowego, fizjoterapeuty, a także logopedy.

**Cel**

Celem pracy był przegląd piśmiennictwa dotyczącego postępowania ortodontycznego u pacjentów z asymetrią, w zależności od jej rodzaju. Artykuł jest kontynuacją poprzedniej części dotyczącej etiologii, klasyfikacji i diagnostyki asymetrii twarzy u pacjentów zgłaszających się do leczenia ortodontycznego. Bieżąca praca prezentuje możliwości terapii pacjentów z asymetrią twarzy, z uwzględnieniem konieczności leczenia zespołowego.

**Materiał i metody**

Dokonano przeglądu piśmiennictwa w języku polskim i angielskim z wykorzystaniem bazy PubMed z lat 1985–2020, używając słów kluczowych: asymetria twarzy, asymetria łuku zębowego, leczenie asymetrii twarzy. Wybrano 18 prac, które szczegółowo opisywały stosowane powszechnie metody leczenia, wyłączając metody będące w fazie badań oraz te o niepotwierdzonej korzyści klinicznej. Wykluczono artykuły dotyczące leczenia asymetrii w rozszczepach wargi, wyrostka i podniebienia oraz materiały dotyczące diagnostyki asymetrii.

**Wyniki i dyskusja**

Asymetrie twarzy są szeroką grupą zaburzeń o zróżnicowanej etiologii. Postępowanie ortodontyczne musi uwzględniać przyczynę zaburzenia, wiek pacjenta i nasilenie problemu. Aby dobrać odpowiednią metodę leczenia należy zakwalifikować wadę do jednej z grup po dokładnym przeprowadzeniu postępowania diagnostycznego. Najbardziej przejrzystym podziałem jest ten według Bishara i wsp. na asymetrie czynnościowe, mięśniowe, zębowo-wyrostkowe oraz szkieletowe (3).

**Asymetrie czynnościowe**

Leczenie czynnościowe dotyczy przypadków bocznego czynnościowego przemieszczenia żuchwy u pacjentów w okresie wzrostu, z prawidłową budową kości twarzowej części czaszki. Potwierdzeniem rozpoznania jest dodatni wynik testu czynnościowego – ustawienie żuchwy w relacji centralnej powoduje wyrównanie linii pośrodkowych łuków i zazwyczaj ujawnia obustronny zgryz krzyżowy (4). Przed zastosowaniem aparatu dwuszcękowego w zgryzie konstrukcyjnym,

Currently, the planning of surgical procedures is simplified as modern radiological imaging techniques, and computer simulation software are available (2).

Due to coexisting problems, patients with facial asymmetries often require team management and cooperation between an orthodontist, maxillofacial surgeon, physiotherapist, and speech therapist.

**Aim**

The aim of this study was to review the literature on the orthodontic management of patients with asymmetry, depending on its type. The article is a follow-up paper to the previous section on the aetiology, classification and diagnostics of facial asymmetry in patients presenting for orthodontic treatment. The current paper presents treatment options for patients with facial asymmetry, taking into account the need for team treatment.

**Material and methods**

A review of the Polish and English literature was conducted using the PubMed database from 1985–2020 and the following keywords: facial asymmetry, dental arch asymmetry, treatment of facial asymmetry. We selected eighteen papers that presented in detail commonly used treatment methods, excluding methods at the developmental stage and those with unproven clinical benefits. The articles on the treatment of asymmetry in cleft lip, process and palate, and papers on the diagnosis of asymmetry were excluded.

**Results and discussion**

Facial asymmetries are a wide range of disorders of different aetiologies. Orthodontic management must take into account the cause of a disorder, the patient's age and the intensity of a defect. In order to choose an appropriate method of treatment, the defect should be classified into one of the groups after a thorough diagnostic procedure has been performed. The most apparent division is the one made by Bishar et al., and they distinguish functional, muscular, dentoalveolar and skeletal asymmetries (3).

**Functional asymmetries**

Functional treatment is provided in cases of a lateral functional mandibular shift in growing patients who have a normal bone structure of the facial skeleton. A positive functional test result confirms the diagnosis – when the mandible is set in the centric relation, the midlines of the arches align, and a bilateral crossbite is usually revealed (4). Before the application of a two-jaw appliance in construction occlusion, with the alignment of the midlines and exceeding the height of the resting gap, the factors that prevent the mandible from being placed in the centric relation in the

z wyrównaniem linii pośrodkowych i przekroczeniem wysokości szpary spoczynkowej, należy usunąć czynniki, które uniemożliwiają ustawienie żuchwy w relacji centralnej w stawach skroniowo-żuchwowych, czyli przedwczesne kontakty zwarciove, zwężenie szczęki czy dysproporcje szerokości łuków zębowych. W identyfikacji problemu pomoże deprogramacja mięśniowa i zamontowanie modeli w artykulatorze w relacji centralnej (w maksymalnym zaguzkowaniu często występuje zgryz krzyżowy jedno- lub obustronny lub tyłozgryz jednostronny) (5). W przypadku zaburzonej funkcji mięśni narządu żucia w pierwszym etapie leczenia może być konieczne wykonanie szyny okluzyjnej w celu eliminacji nawykowego położenia mięśniowego (6).

### Asymetrie mięśniowe

Asymetrie mięśniowe są niejednorodną grupą o zróżnicowanej etiologii, dlatego ich leczenie jest również złożone.

W przypadku jednostronnej hipertrofii mięśnia żwacza, diagnozowanej głównie na podstawie badania palpacyjnego, stosuje się poradnictwo psychologiczne (wykrywanie i nauka radzenia sobie ze stresem), szyny relaksacyjne, leki przeciwłękowe i zwiotczające mięśnie, środki przeciwbólowe, przeciwzapalne, fizykoterapię, odbudowę zębów oraz korektę zgryzu w celu eliminacji przedwczesnych kontaktów. Wybór metody zależy od przyczyny przerostu, ale zazwyczaj łączy się kilka zaleceń, a jeśli przerost jest dość zaawansowany, z powodzeniem stosuje się toksynę botulinową (7). Najbardziej prozaiczną przyczyną może być długotrwałe, jednostronne żucie gumy, najczęściej na podłożu stresowym, o co warto zapytać podczas przeprowadzania wywiadu. Leczenie operacyjne jest zarezerwowane dla przypadków, w których doszło już do dużych zmian w budowie otaczających tkanek twardych pod wpływem silnego napięcia mięśnia żwacza (7).

Vanswearingen opracował postępowanie w przypadku pacjentów z porażeniem mięśni twarzy lub z innymi dysfunkcjami mięśniowymi. Zdaniem autora terapia za pomocą masażu, stymulacja prądem oraz powtarzanie tradycyjnych ćwiczeń nie przynoszą oczekiwanych rezultatów. Leczeniem z wyboru jest tzw. reedukacja nerwowo-mięśniowa, która polega na ułatwieniu powrotu prawidłowych i jednocześnie eliminowaniu niepożądanych wzorców ruchów twarzy oraz kontroli ruchów twarzy (8). Chaudhary i wsp. opisali przypadek 22-letniej pacjentki, u której nieleczone, wieloletnie porażenie nerwu twarzowego doprowadziło do jednostronnej ekspansji zębowo-wyrostkowej i asymetrii kostnej środkowej i dolnej części twarzy (9). Fakt ten świadczy o tym, że zmiany w budowie kości mogą wystąpić również u pacjentów nierosnących, jeśli zostanie zaburzona równowaga między mięśniami wewnątrz- i zewnątrzustnymi. Dlatego tak ważne jest wczesne leczenie porażenia nerwów, zanim dojdzie do nieodwracalnych zmian. Tym zagadnieniem zajmuje się neurologia i neurochirurgia.

temporomandibular joints, i.e. premature occlusal contacts, maxillary narrowing or disproportions in the dental arch width, should be removed. Muscular deprogramming and mounting models in an articulator in the centric relation will help identify the problem (a unilateral or bilateral cross-bite or unilateral posterior bite is common in maximal intercuspation) (5). In cases of impaired masticatory muscle function, during the first stage of treatment, it may be necessary to prepare an occlusal splint to eliminate a habitual muscle position (6).

### Muscular asymmetries

Muscular asymmetries are a heterogeneous group with diverse aetiologies, so their treatment is also complex.

In the case of unilateral hypertrophy of the masseter muscle, diagnosed mainly by palpation, psychological counselling (detection and learning to cope with stress), relaxation splints, anti-anxiety and muscle relaxants, analgesics, NSAIDs, physical therapy, dental restoration, and occlusion correction are used to eliminate premature contacts. A method is chosen depending on the cause of hypertrophy, but usually, several modalities are combined, and if hypertrophy is quite severe, botulinum toxin has been used successfully (7). The simplest cause may be prolonged gum chewing on one side, usually due to stress, and therefore a patient should be asked about this during an interview. Surgical treatment is indicated for cases where there have already been significant changes in the structure of the surrounding hard tissues due to strong tension of the masseter muscle (7).

Vanswearingen developed a management strategy for patients with facial muscle paralysis or other muscular dysfunctions. In his opinion, therapy including massage, current stimulation and repetition of traditional exercises does not bring the expected outcomes. The so-called neuromuscular re-education is the treatment of choice, and it consists in facilitating the return of normal patterns and, at the same time, eliminating undesirable patterns of facial movements and the control of facial movements (8). Chaudhary et al. described a case of a 22-year-old female patient in whom untreated facial nerve palsy lasting for many years led to unilateral dentoalveolar expansion and bone asymmetry of the mid and lower face (9). This fact indicates that changes in the bone structure can also develop in non-growing patients if the balance between intra- and extra-oral muscles has been disturbed. Therefore, early treatment of nerve palsy is so essential before irreversible changes occur. Neurology and neurosurgery manage this issue.

### Dentoalveolar asymmetries

During orthodontic treatment, dentoalveolar asymmetries require asymmetrical mechanics with fixed appliances. Segmental technique, asymmetric extractions, asymmetric and cross tractions, asymmetric lacebacks, unilateral fixed functional appliances are used. Unilateral application of a force

### Asymetrie zębowo-wyrostkowe

Asymetrie zębowo-wyrostkowe wymagają zastosowania asymetrycznej mechaniki w trakcie leczenia ortodontycznego za pomocą aparatów stałych. Wykorzystuje się technikę segmentową, ekstrakcje asymetryczne, wyciągi asymetryczne i krzyżowe, asymetryczne lacebacki, jednostronne stałe aparaty czynnościowe. Jednostronne przyłożenie siły może powodować przechylenie płaszczyzny zgryzu, więc aby tego uniknąć, należy stosować dodatkowe zakotwienie szkieletowe, najlepiej w postaci miniimplantów (10).

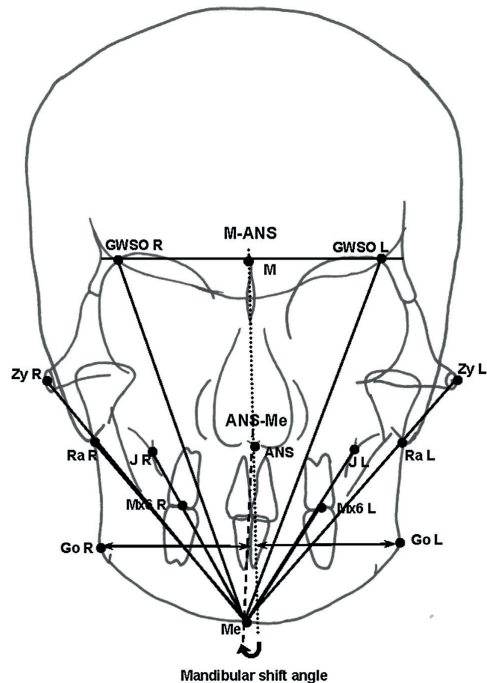
### Asymetrie szkieletowe

Niewielkie asymetrie szkieletowe u pacjentów rosnących można leczyć za pomocą aparatów czynnościowych hybrydowych. Wykorzystują one naturalne procesy wzrostu i rozwoju wspomagające korektę wady. Vig i Vig wprowadzili pojęcie „podejście komponentowe”, które dotyczy wyboru konkretnych elementów aparatu (płaszczyzny nagryzowe, tarcze przed-sionkowo-językowe, akrylowe elementy wykonane w zgryzie konstrukcyjnym) dla indywidualnego przypadku (11).

W przypadkach nasilonej, szkieletowej asymetrii może być konieczne postępowanie ortodontyczno-chirurgiczne. Leczenie ortodontyczne w tym przypadku ma na celu zlikwidowanie kompensacji zębowej asymetrii szkieletowej. Należy przeprowadzić niwelizację i korektę kształtu łuków zębowych, poprawić tork i angulację zębów oraz usunąć zębowe nachylenie płaszczyzny okluzji (1). Nie należy natomiast wyrównywać linii pośrodkowej dolnego łuku w stosunku do linii pośrodkowej twarzy, a jedynie zrównać zębową linię pośrodkową ze środkiem bródki (10).

Tseng i wsp. oceniali asymetrie twarzy pacjentów, biorąc pod uwagę sześć wskaźników wyznaczonych na podstawie zdjęcia cefalometrycznego PA (12). Zalecają oni leczenie chirurgiczne w przypadku stwierdzenia u pacjenta czterech z sześciu wyników: kąt przesunięcia żuchwy  $\geq 4,1^\circ$ , kąt Ra-Me-ANS  $\geq 3,4^\circ$ , kąt Zy-Me-ANS  $\geq 5,3^\circ$ , kąt GWSO-Me-ANS  $\geq 4,9^\circ$ , kąt J-Me-ANS  $\geq 2,1^\circ$  oraz stosunek Go(ver)-M-ANS P i L  $\geq 1,11$  (Tab. 1 i 2, Ryc. 2).

Każdy przypadek wymaga indywidualnego podejścia zespołu lekarzy (ortodonta, chirurga szczękowo-twarzowego, chirurga plastycznego) i fizjoterapeutów. Do metod chirurgicznego leczenia należą przeszczepy kości, operacja w obrębie szczęki typu Le Fort I oraz osteotomia gałęzi żuchwy. Aby uzyskać pełną korektę wady, asymetryczne zaburzenia szkieletowe wymagają zazwyczaj operacji dwuszczękowej. Zabieg często uzupełnia się dodatkowymi procedurami w celu otrzymania jak najlepszego efektu, na przykład redukcja kąta żuchwy, osteotomia dolnej krawędzi żuchwy, augmentacja kości oraz genioplastyka (10). W przypadku deficytu tkanek miękkich konieczne są przeszczepy skóry, tkanki tłuszczowej, przemieszczenie płata, mikrochirurgiczna transplantacja tkanek lub lipofilling (2, 13). Każdy pacjent z asymetrią twarzy powinien być pod stałą opieką fizjoterapeuty w celu rehabilitacji mięśniowej przed- i pooperacyjnej.



Rycina 2. Analiza zdjęcia cefalometrycznego wg Tseng i wsp.

Figure 2. Analysis of the cephalometric image according to Tseng et al.

can cause tilt of the occlusal plane, so additional skeletal anchorage, preferably in the form of mini-implants, should be used to avoid this (10).

### Skeletal asymmetries

Minor skeletal asymmetries in growing patients can be treated with hybrid functional appliances. They use the natural processes of growth and development to help correct a defect. Vig and Vig introduced the concept of the “component approach”, which refers to the selection of specific appliance components (occlusal planes, vestibulolingual discs, acrylics made in the construction occlusion) in an individual case (11).

In cases of severe skeletal asymmetry, orthodontic-surgical management may be necessary. In this case, orthodontic treatment is aimed at eliminating the dental compensation of skeletal asymmetry. Levelling and correction of the shape of the dental arches should be performed, the torque and angulation of teeth should be improved, and the dental inclination of the occlusal plane should be removed (1). However, the midline of the lower arch should not be aligned with the facial midline; only the dental midline should be aligned with the centre of the chin (10).

Tseng et al. evaluated facial asymmetries of patients by considering six indices determined based on the PA cephalometric radiograph (12). They recommend surgical

Leczenie asymetrii szkieletowych wykonuje się zazwyczaj po zakończonym wzroście szkieletowym pacjenta, w czasie, gdy wada przestaje się nasilać. Wyjątek stanowią wady genetyczne i wrodzone zaburzenia rozwojowe, takie jak synostozy czaszkowe i rozszczepy podniebienia pierwotnego i/lub wtórnego. Wczesne postępowanie chirurgiczne obejmujące wycięcie zarośniętych szwów czaszkowych lub połączenie rozszczepionych struktur umożliwia przywrócenie prawidłowego kształtowania się sklepienia czaszki pod wpływem rozwijającego się mózgu oraz symetryczny rozwój szczęk. Po kilku latach czaszka i górna część twarzy wyglądają względnie normalnie. Zjawisko samokorekty kształtu kości jest niewielkie, gdy zabieg zostanie przeprowadzony w momencie spowolnienia wzrostu. Sam zabieg operacyjny jest dużo bardziej skomplikowany, a wynik mierny, jeżeli leczenie zostanie podjęte późno. Zdania są podzielone w odniesieniu do czasu leczenia rozszczepów, ale bezdyskusyjnie musi być ono przeprowadzone w okresie wzrostu, w celu umożliwienia prawidłowego kształtowania szczęki (2).

W odróżnieniu od tych przypadków leczenie progresywnej atrofii twarzy (zespół Parry-Romberga) powinno być przeprowadzone po zakończeniu wzrostu. Stosuje się autogenne przeszczepy tłuszczu, przeszczepy chrząstki, iniekcje z silikonu, kolagen wołowy i implanty. Nie wynaleziono leku, który mógłby wyleczyć tę chorobę. Szczególnie do czasu, kiedy atrofia zaczyna przechodzić w fazę stabilną potrzebna jest ścisła kontrola psychologa, dentysty, fonoaudiologa i fizjoterapeuty (14).

Osteogeneza dystrakcyjna jest metodą z wyboru, stosowaną w przypadku poważnych asymetrii żuchwy wynikających z niedorozwoju, kiedy wymagane jest wydłużenie kości o 10 mm i więcej. Standardowa chirurgia ortognatyczna nie pozwala na tak duże przemieszczenia, z względu na brak możliwości rozciągnięcia jednorazowo, w tak dużym stopniu, tkanek miękkich. Jednoczesne wydłużenie gałęzi żuchwy, wraz z korektą asymetrii, nieuchronnie powoduje rotacje odłamów kostnych w różnych płaszczyznach, zaburzając prawidłową pracę stawów skroniowo-żuchwowych i mięśni. Ponadto gwałtowne obciążenie stawu oraz rozciągnięcie okostnej i mięśni powodują niedokrwienie kłykcia i mogą doprowadzić do jego resorpcji. Osteodystrakcja pozwala uniknąć tych powikłań (15).

Shirani i wsp. opisali sposób leczenia ankylozy stawu skroniowo-żuchwowego za pomocą osteodystrakcji poprzedzonej artroplastiką szczelinową. Jest to jedyna metoda, która umożliwia wzrost skóry, nerwów, mięśni i naczyń w podążaniu za apozycją kości, co zapewnia stabilność po zakończeniu leczenia. Autorzy zastosowali leczenie dwuetapowe. Najpierw wykonano artroplastikę szczelinową, a po 3 do 10 dniach pacjent rozpoczął ćwiczenia odwodzenia żuchwy oraz miękką dietę. Po 3–4 tygodniach została przywrócona normalna dieta. Po 4 miesiącach zamontowano

treatment if a patient has four out of six findings: angle of mandibular displacement  $\geq 4.1^\circ$ , Ra-Me-ANS angle  $\geq 3.4^\circ$ , Zy-Me-ANS angle  $\geq 5.3^\circ$ , GWSO-Me-ANS angle  $\geq 4.9^\circ$ , J-Me-ANS angle  $\geq 2.1^\circ$ , or Go(ver)-M-ANS P and L ratio  $\geq 1.11$  (Tab. 1 and 2, Fig. 2).

Each case requires an individual approach by a team of doctors (an orthodontist, maxillofacial surgeon, plastic surgeon) and physiotherapists. Surgical treatment methods include bone grafting, Le Fort I maxillary surgery, and mandibular ramus osteotomy. To achieve full defect correction, asymmetric skeletal abnormalities usually require two-jaw surgery. Additional procedures often complement the procedure to obtain the best possible outcomes, such as mandibular angle reduction, lower mandibular margin osteotomy, bone augmentation, and genioplasty (10). Soft tissue deficits require skin or adipose tissue grafts, flap displacement, microsurgical tissue transplantation, or lipofilling (2, 13). All patients with facial asymmetry should be under the ongoing care of a physiotherapist for preoperative and post-operative muscle rehabilitation.

Treatment of skeletal asymmetries is usually performed after the patient's skeletal growth has been completed, when the defect is no longer progressing. Exceptions include genetic defects and congenital developmental disorders such as cranial synostoses and primary and/or secondary cleft palates. Early surgical management, including the excision of closed cranial sutures or fusion of cleft structures, allows restoration of a proper shape of the cranial vault under the influence of the developing brain and symmetrical jaw development. A few years later, the skull and upper face look relatively normal. There is little self-correction of the bone shape when the procedure is performed when the growth is slow. The surgery itself is much more complicated, and the outcome is mediocre if treatment is started late. Opinions are contradictory regarding the timing of cleft treatment, but it is undisputed that it must be performed during the growth period to allow for proper formation of the maxilla (2).

In contrast to these cases, treatment of progressive facial atrophy (Parry-Romberg syndrome) should be performed after growth is complete. Autologous adipose grafts, cartilage grafts, injections of silicone, bovine collagen and implants are used. No drug has been invented that can cure this disease. Especially until atrophy begins to transition to a stable phase, close supervision by a psychologist, dentist, phonoaudiologist and physiotherapist is needed (14).

Distraction osteogenesis is the method of choice for severe mandibular asymmetries resulting from underdevelopment, when bone lengthening of 10 mm or more is required. Standard orthognathic surgery does not allow for such large shifts because it is not possible to stretch the soft tissues to such a great extent at one time. Simultaneous elongation of the mandibular ramus, together with asymmetry correction, inevitably causes rotation of bone fragments in different planes, disrupting the proper function of the

## Facial asymmetry, part 2. Review of treatment methods based on the literature

Tabela 1. Punkty odniesienia na zdjęciu cefalometrycznym PA wg Tseng i wsp.

Table 1. Reference points in the cephalometric PA image according to Tseng et al.

Punkt na zdjęciu cefalometrycznym PA Point on the PA cephalogram	Opis punktu Description of the point
Ra	Ramus – boczny brzeg gałęzi żuchwy w miejscu przecięcia z poprzeczną linią przechodzącą przez wyrostek sutkowaty kości skroniowej <i>Ramus – lateral margin of the mandibular ramus in place of intersection with a transverse line passing through the mastoid process of the temporal bone</i>
Me	Menton – najniższy punkt bródki <i>Menton – the lowest point of the mentum</i>
ANS	Anterior nasal spine – koniec kolca nosowego przedniego poniżej jamy nosowej a powyżej podniebienia twardego <i>Anterior nasal spine – the end of the anterior nasal spine below the nasal cavity, above the hard palate</i>
Zy	Zygion – najbardziej boczny punkt na łuku jarzmowym <i>Zygion – the most lateral point on the zygomatic arch</i>
GWSO	Greater wing superior orbit - przecięcie górnej granicy skrzydła większego kości klinowej i boczno brzegu oczodołu <i>Greater wing superior orbit – intersection of the superior margin of the greater sphenoid wing and the lateral margin of the orbital cavity</i>
J	Jugal process – punkt na wyrostku jarzmowym szczęki w miejscu przecięcia z guzowatością szczęki <i>Jugal process – the point on the zygomatic process of the maxilla in place of intersection with the tuberosity of the maxilla</i>
Go	Gonion – najbardziej boczny punkt na kącie żuchwy <i>Gonion – the most lateral point on the mandibular angle</i>
M	Median – punkt w połowie odległości między prawym i lewym punktem GWSO <i>Median – the point in the middle of a distance between the right and left GWSO point</i>

Tabela 2. Wskaźniki decydujące o konieczności leczenia operacyjnego asymetrii wg Tseng i wsp.

Table 2. Indicators determining the need for surgical treatment of asymmetry according to Tseng et al.

Wskaźnik Index	Opis wskaźnika Description of the index	Wskazania do korekty chirurgicznej zaburzenia (4 z 6) Indications for surgical correction of a disorder (4 out of 6)
Kąt przesunięcia żuchwy <i>Angle of mandibular displacement</i>	Kąt utworzony przez strzałkową linię pośrodkową (median-ANS) i linię ANS-Me <i>Angle created by the sagittal mediolateral line and ANS-Me line</i>	$\geq 4,1^\circ$
Ra-Me-ANS	Różnica między prawym i lewym kątem utworzonym przez punkty Ra (ramus), Me oraz ANS <i>Difference between the right and left angle created by Ra (ramus), Me, and ANS points</i>	$\geq 3,4^\circ$
Zy-Me-ANS	Różnica między prawym i lewym kątem utworzonym przez punkty Zy (zygion), Me oraz ANS <i>Difference between the right and left angle created by Zy (zygion), Me, and ANS points</i>	$\geq 5,3^\circ$
GWSO-Me-ANS	Różnica między prawym i lewym kątem utworzonym przez punkty GWSO (greater wing superior orbit), Me oraz ANS <i>Difference between the right and left angle created by GWSO (greater wing superior orbit), Me, and ANS points</i>	$\geq 4,9^\circ$
J-Me-ANS	Różnica między prawym i lewym kątem utworzonym przez punkty J (jugal process), Me oraz ANS <i>Difference between the right and left angle created by J (jugal process), Me, and ANS points</i>	$\geq 2,1^\circ$
Go(ver)-M-ANS	Stosunek prawej i lewej odległości od punktu Go(gonion) do strzałkowej linii pośrodkowej (median-ANS) <i>Relation of the right and left distance from the Go (gonion) point to the sagittal mediolateral line (median-ANS)</i>	$\geq 1,11$



osteodystraktor rozciągający kość w tempie 0,5 mm na dzień, uzyskując 15 do 20 mm wzrostu żuchwy (16). Osteodystrakcja wykorzystywana jest wtedy, gdy doszło już do znacznego niedorozwoju żuchwy, czyli u nastolatków i osób dorosłych. W przypadku pacjentów rosnących złotym standardem leczenia ankylozy stawu skroniowo-żuchwowego jest rekonstrukcja stawu z przeszczepem autogennym kostno-chrzęstnym. Za jego podstawową zaletę uważa się „wzrost razem z pacjentem”. W ostatnim czasie zauważono jednak wiele wad takiego postępowania, tj. niepowodzenie przeszczepu, nieprzewidywalny wzrost (w 54% nadmierny) czy ponowna ankyloza (17).

Ataç i wsp. zaproponowali skuteczne leczenie rosnącej 10-letniej pacjentki z ankylozą stawu skroniowo-żuchwowego. Leczenie składało się z trzech etapów. Początkowo, w celu ćwiczenia mięśni i mobilizacji zwłókniałej tkanki w stawie, zastosowano aparat akrylowy w postaci sprężystego bloku nagryzowego. Pacjentka użytkowała aparat przez minimum 16 godzin dziennie przez 9 miesięcy. Następnie przeprowadzono resekcję kostnej masy z wnętrza stawu, zrekonturowano dół stawowy i wprowadzono płat powięzi skroniowej, który miał zapobiegać ponownej ankylozie. Pasywne ćwiczenia otwierania ust pacjentka rozpoczęła 10 dni po zabiegu. Kluczem do prawidłowego gojenia stawu i zapobiegania ponownej ankylozie są intensywne ćwiczenia, współpraca i sumienność chorego (18).

W przypadku długotrwałej ankylozy, pomimo rekonstrukcji stawu, uzyskanie pełnej symetrii występuje rzadko. U dzieci wczesne przywrócenie ruchomości żuchwy i prawidłowej funkcji mogą doprowadzić do samokorekty anatomicznych zniekształceń, natomiast u dorosłych często konieczne są dodatkowe procedury modelujące, jak osteotomia bródki i przeszczepu skórne (2).

## Wnioski

Leczenie asymetrii twarzy jest dużym wyzwaniem dla lekarza ortodonty. Wymaga właściwej diagnostyki i zaplanowania leczenia, zwłaszcza u pacjentów w wieku rozwojowym, często obejmującego wieloletnią i skomplikowaną terapię. Kluczem do sukcesu jest zidentyfikowanie oczekiwań pacjenta, jego odpowiednia motywacja i współpraca ze specjalistami innych gałęzi stomatologii, chirurgii szczękowo-twarzowej oraz fizjoterapeutami.

temporomandibular joints and muscles. In addition, rapid loading of the joint and stretching of the periosteum and muscles cause ischaemia of the condyle and may lead to its resorption. Thanks to osteodistraction, these complications are avoided (15).

Shirani et al. described the treatment of temporomandibular joint ankylosis using osteodistraction preceded by gap arthroplasty. It is the only method that allows the growth of the skin, nerves, muscles and vessels to follow the apposition of bone, which provides stability after treatment has been completed. The authors used a two-stage treatment. Gap arthroplasty was performed first, and 3 to 10 days later, the patient started mandibular abduction exercises and a soft diet. 3–4 weeks later, a normal diet was restored. 4 months later, an osteodistractor was placed, and it stretched the bone at a rate of 0.5 mm per day, resulting in mandibular growth of 15 to 20 mm (16). Osteodistraction is used when there has already been significant mandibular hypoplasia, i.e. in teenagers and adults. For growing patients, the gold standard treatment to treat temporomandibular joint ankylosis is joint reconstruction with autogenous bone and cartilage graft. Its primary advantage is considered to be “growth with the patient”. Recently; however, many disadvantages of this procedure have been observed, i.e. graft failure, unpredictable growth (excessive in 54%) or re-ankylosis (17).

Ataç et al. proposed effective treatment for a growing 10-year-old female patient with temporomandibular joint ankylosis. The treatment included three stages. Initially, an acrylic appliance in the form of a flexible bite block was used to exercise the muscles and mobilise the fibrotic tissue in the joint. The patient used the appliance for a minimum of 16 hours per day for 9 months. Then, the bone mass was resected from inside the joint, the articular fossa was recontoured, and a temporal fascia flap was inserted to prevent re-ankylosis. The patient began passive mouth opening exercises 10 days after the surgery. Intensive exercise, patient's cooperation and compliance are critical factors to proper healing of the joint and prevention of re-ankylosis (18).

In the case of persistent ankylosis, full symmetry is rarely achieved despite joint reconstruction. In children, early restoration of mandibular mobility and normal functions can lead to self-correction of anatomical deformities, whereas in adults, additional modelling procedures such as chin osteotomy and skin grafts are often necessary (2).

## Conclusions

Treatment of facial asymmetries is a significant challenge for orthodontists. It requires proper diagnosis and treatment planning, often involving long-term and complex therapy, especially in patients at the developmental age. The key to success is identifying the patient's expectations, proper patient's motivation and cooperation with specialists from other branches of dentistry, maxillofacial surgery and physiotherapists.

**Piśmiennictwo / References**

1. Bishra SE, Burky PS, Kharaouf JG. Dental and facial asymmetries: A review. *Angle Orthod* 1994; 64: 89-98.
2. Thiesen G, Gribel BF, Freitas MPM. Facial asymmetry: a current review. *Dental Press J Orthod* 2015; 20: 110-25.
3. Kobus K, Kobus-Zaleśna K. The treatment of facial asymmetry: Review. *Adv Clin Exp Med* 2017; 26: 1301-11.
4. Anison JJ, Rajasekar L, Ragavendra B. Understanding Asymmetry-A Review. *Biomed Pharmacol J* 2015; 8: 659-68.
5. Maheshwari S, Verma SK, Gaur A, Dhiman S. Diagnosis and management of facial asymmetries. *J Orthod Res* 2015; 3: 81-7.
6. Agrawal M, Agrawal JA, Nanjannawar L, Fulari S, Kagi V. Dentofacial asymmetries: Challenging diagnosis and treatment planning. *J Int Oral Health* 2015; 7: 128-31.
7. Shetty N, Malaviya RK, Gupta MK. Management of unilateral masseter hypertrophy and hypertrophic scar-a case report. *Case Rep Dent* 2012; 2012: 521427.
8. Vanswearingen J. Facial rehabilitation: a neuromuscular reeducation, patient-centered approach. *Facial Plast Surg* 2008; 24: 250-9.
9. Chaudhary DC, Kaur S, Bagga DS, Sharma V, Deshmukh A. Rarest muscular imbalance, neutral zone shift and facial asymmetry. *Med J Armed Forces India* 2015; 71: 472-5.
10. Maheshwari S, Verma SK, Gaur A, Dhiman S. Diagnosis and management of facial asymmetries. *J Orthod Res* 2015; 3: 81-7.
11. Vig PS, Vig KW. Hybrid appliances: A component approach to dentofacial orthopedics. *Am J Orthod Dentofacial Orthop* 1986; 90: 273-85.
12. Tseng YC, Yang YH, Pan CY, Chou ST, Ou KC, Chang HP. Treatment of adult facial asymmetry with orthodontic therapy or orthognathic surgery: Receiver operating characteristic analysis. *J Dent Sci* 2014; 9: 235-43.
13. Siebert JW, Anson G, Longaker MT. Microsurgical correction of facial asymmetry in 60 consecutive cases. *Plast Reconstr Surg* 1996; 97: 354-63.
14. Deshingkar SA, Barpande SR., Bhavthankar JD, Humbe JG. Progressive hemifacial atrophy (Parry-Romberg Syndrome). *Contemp Clin Dent* 2012; 3: 78-81.
15. Walker DA. Mandibular Lengthening by Distraction Osteogenesis. *Distraction Osteogenesis of the Facial Skeleton* 2007; 327-40.
16. Shirani G, Arshad M, Mahmoudi X. A New Method of Treatment of Temporomandibular Joint Ankylosis with Osteodistraction Using the Sh-Device: A Case Report *J Dent* 2018; 15: 63-8.
17. Movahed R, Mercuri LG. Management of temporomandibular joint ankylosis. *Oral Maxillofac Surg Clin North Am* 2015; 27: 27-35.
18. Ataç MS, Çakir M, Yücel E, Gazioglu Ç, Akkaya S. Early treatment of unilateral temporomandibular joint ankylosis: a multidisciplinary approach. *J Craniofac Surg* 2014; 25: 213-6.