

Zespół Pfeiffera i zespół Jacksona-Weissa. Opis przypadku

Pfeiffer syndrome and Jackson-Weiss syndrome. Case report

Joanna Witanowska¹ **A B D E F** (ORCID ID: 0000-0002-0289-6969)
Małgorzata Laskowska¹ **A F** (ORCID ID: 0000-0003-0052-0850)
Małgorzata Zadurska¹ **B D E** (ORCID ID: 0000-0002-2303-4102)

Wkład autorów: **A** Plan badań **B** Zbieranie danych **C** Analiza statystyczna **D** Interpretacja danych
E Redagowanie pracy **F** Wyszukiwanie piśmiennictwa

Authors' Contribution: **A** Study design **B** Data Collection **C** Statistical Analysis **D** Data Interpretation
E Manuscript Preparation **F** Literature Search

¹ Zakład Ortodoncji Warszawski Uniwersytet Medyczny
Department of Orthodontics Medical University of Warsaw

Streszczenie

Opisano rzadki przypadek zespołu Pfeiffera oraz zespołu Jacksona-Weissa u niespełna trzyletniego chłopca z deformacjami twarzoczaszki, wynikającymi z kraniosynostozy rozpoczętej we wczesnym okresie płodowym i prowadzącej, między innymi, do powstania wad zgryzu. **Cel.** Celem pracy była ocena możliwości zastosowania procedur ortodontycznych w danym przypadku oraz ogólna dyskusja na temat trudności spotykanych w diagnostyce klinicznej zespołów Pfeiffera i Jacksona-Weissa, w konfrontacji z danymi na temat mutacji genetycznych. **Opis przypadku.** Niespełna trzyletni pacjent, z rozpoznaniem zespołu Pfeiffera i zespołu Jacksona-Weissa, został skierowany na konsultację ortodontyczną do Zakładu Ortodoncji WUM przez ośrodek pediatryczny. **Wyniki.** Dokonano oceny trudności w ewentualnym postępowaniu ortodontycznym w konfrontacji z możliwością zastosowania osteogenezy dystrykcyjnej i w danym przypadku

Abstract

The paper presents a rare case of Pfeiffer syndrome and Jackson-Weiss syndrome in an almost three-year-old boy with deformities of the facial skeleton due to craniosynostosis started in the early foetal period and leading to, among others, malocclusions. **Aim.** The paper aimed to assess possibilities to use orthognathic procedures in this case and to present a general discussion regarding problems associated with a clinical diagnosis of Pfeiffer syndrome and Jackson-Weiss syndrome taking data on genetic mutations into account. **Case report.** An almost three-year-old male patient diagnosed with Pfeiffer syndrome and Jackson-Weiss syndrome was referred for an orthodontic consultation at the Department of Orthodontics, WUM by a paediatric centre. **Results.** We assessed problems related to possible orthodontic management taking into account a possibility to use distraction osteogenesis, and this therapeutic option was

Adres do korespondencji/*Correspondence address:*

Joanna Witanowska
Zakład Ortodoncji WUM
ul. Binińskiego 6
02-097 Warszawa
e-mail: joanna.witanowska@wum.edu.pl



Copyright: © 2005 Polish Orthodontic Society. This is an Open Access journal, all articles are distributed under the terms of the Creative Commons Attribution-NonCommercial-ShareAlike 4.0 International (CC BY-NC-SA 4.0) License (<http://creativecommons.org/licenses/by-nc-sa/4.0/>), allowing third parties to copy and redistribute the material in any medium or format and to remix, transform, and build upon the material, provided the original work is properly cited and states its license.

Pfeiffer syndrome and Jackson-Weiss syndrome. Case report

zaproponowano tę ostatnią metodę postępowania. Podkreślono zawodność diagnoz klinicznych, w porównaniu z diagnozami opartymi o stwierdzenie mutacji genetycznych w odniesieniu do zespołów obejmujących kraniosynostozę.

Wnioski. Z punktu widzenia ortodoncji istotny jest proces kraniosynostozy i jego skutki, a nie konkretna diagnoza zespołu anomalii. W przypadku małoletnich pacjentów można się spotkać ze zdecydowaną odmową jakiegokolwiek współpracy z ortodontą i wtedy należy rozważyć zastosowanie osteogenezy dystrakcyjnej w doświadczonym ośrodku klinicznym. **(Witanowska J, Laskowska M, Zadurska M. Zespół Pfeiffera i zespół Jacksona-Weissa. Opis przypadku. Forum Ortod 2020; 16 (3): 266-71).**

Nadesłano: 08.07.2020

Przyjęto do druku: 30.09.2020

<https://doi.org/10.5114/for.2020.100182>

Słowa kluczowe: brachydaktylia, kraniosynostozę, syndaktylia, zespół Pfeiffera, zespół Jacksona-Weissa

Wstęp

Zespół Pfeiffera i zespół Jacksona-Weissa należą do licznej grupy zaburzeń o podłożu genetycznym, związanych z mutacją genów kodujących białka FGFR1, FGFR2 i FGFR3, (najczęściej FGFR2). Skróty nazw tych białek pochodzą z angielskiego (Fibroblast Growth Factor Receptors), czyli receptory czynnika wzrostu fibroblastów. Białka te, oprócz innych rozlicznych funkcji, we wczesnym stadium rozwoju płodu przesyłają niedojrzałym komórkom sygnał do przekształcenia się w komórki kostne. Mutacja tych białek może prowadzić do przedłużenia się sygnału i przedwczesnego zrastania się kości czaszki (kraniosynostozę) oraz do zaburzeń w rozwoju kości dłoni i stóp, między innymi do brachydaktylii i syndaktylii (1, 2).

W wyniku kraniosynostozę często pojawia się wytrzeszcz oczu (płytke oczodoły) i szerokie ich rozstawienie (hypertelorizm), wysokie czoło, krótki zadarty nos, niedorozwój szczęki – w przeciwieństwie do żuchwy, która nie jest zespolona na sztywno z czaszką. U pacjentów z zespołem Pfeiffera występują często znaczne odchylenia szerokich kciuków i paluchów od reszty palców, nienormalnie krótkie palce rąk i stóp (brachydaktylia) oraz zrosty kości palców (syndaktylia), z wyłączeniem kciuków i paluchów. W przypadku zespołu Jacksona-Weissa charakterystyczne są analogiczne, bardziej nasilone anomalie w budowie stóp, natomiast dłonie są zazwyczaj normalnej budowy.

Według obecnego stanu wiedzy, przypisanie pacjentowi zespołu o konkretnej, historycznej nazwie może budzić uzasadnione wątpliwości, nawet w dobie posiadania znacznego już zasobu informacji o mutacjach genetycznych. Przede wszystkim zespół Pfeiffera, wykryty w roku 1964 w społeczności Amiszów, występuje bardzo rzadko, nie częściej

sugerowano w tym przypadku. Wez naczyliśmy, że kliniczne diagnozy często nie powieją, w porównaniu z diagnozami opartymi o potwierdzone mutacje genetyczne w odniesieniu do zespołów, włącznie z kraniosynostozą. **Wnioski.** Z punktu widzenia ortodoncji, proces kraniosynostozę i jego skutki są istotne, a diagnoza konkretnej anomalii jest mniej istotna. Pacjenci mogą stanowczo odmówić współpracy z ortodontą, a wtedy należy rozważyć zastosowanie osteogenezy dystrakcyjnej w doświadczonym ośrodku klinicznym. **(Witanowska J, Laskowska M, Zadurska M. Pfeiffer syndrome and Jackson-Weiss syndrome. Case report. Orthod Forum 2020; 16 (3): 266-71).**

Received: 08.07.2020

Accepted: 30.09.2020

<https://doi.org/10.5114/for.2020.100182>

Key words: brachydactyly, craniosynostosis, syndactyly, Pfeiffer syndrome, Jackson-Weiss syndrome

Introduction

Pfeiffer syndrome and Jackson-Weiss syndrome belong to a large group of genetic disorders associated with a mutation of genes encoding the proteins FGFR1, FGFR2, and FGFR3 (usually FGFR2). Abbreviations of names of these proteins come from English – Fibroblast Growth Factor Receptors. Among other multiple functions, at an early stage of foetal development, these proteins signal immature cells to become bone cells. Mutation of these proteins can lead to signal prolongation and premature fusion of cranial bones (craniosynostosis) and disorders in the development of hand and feet bones, including brachydactyly and syndactyly (1, 2).

As a result of craniosynostosis, exophthalmos (shallow orbits) and wide-set eyes (hypertelorism), high forehead, short, beaked nose, and maxillary hypoplasia often appear – in contrast to the mandible, which is not rigidly attached to the skull. In patients with Pfeiffer syndrome, thumbs and big toes are often wide and bend away from other fingers, fingers and toes are unusually short (brachydactyly), and there may be fusion between digit bones (syndactyly), excluding thumbs and big toes. Jackson-Weiss syndrome is characterised by similar, more severe foot anomalies, but the hands usually show a normal structure.

According to the current state of knowledge, when a patient is classified as having a syndrome with a specific historical name, it may be justifiably questionable, even at a time when there is already a considerable amount of information about genetic mutations. First of all, Pfeiffer syndrome, discovered in 1964 in the Amish community, is sporadic, occurs not more often than once in a hundred

niż raz na sto tysięcy, natomiast zespół Jacksona-Weissa, opisany po raz pierwszy w roku 1976, jest znacznie rzadszy – ocenia się, że w ciągu roku na całym świecie rejestruje się kilkanaście przypadków (3, 4). Ogranicza to znacznie liczebność próby statystycznej ze wszystkimi tego konsekwencjami. Ponadto wiele objawów, w różnych wariantach ich nasilenia się, występuje w obu wymienionych wrodzonych zespołach, a także w innych, wynikających z zaburzeń w budowie receptorów czynnika wzrostu fibroblastów FGFR. Poza tym mutacje FGFR, którym przypisuje się sprawczość w pojawieniu się danego zespołu wrodzonego, nie są na ogół pojedyncze, ale mogą obejmować różne lokacje w obrębie danego genu, albo też mutacje w ramach dwóch różnych genów (5, 6).

Zespół Pfeiffera typu 1. (najłagodniejszy, niestwarzający bezpośredniego zagrożenia życia, zapewniający w miarę normalne funkcjonowanie organizmu) ma u podłoża, jak się obecnie sądzi, w poniżej 5% przypadków mutację w genie FGFR1, a w co najmniej 95% przypadków mutację w genie FGFR2. Oznacza to, że ten sam fenotyp kliniczny może obejmować mutacje w dwóch różnych genach. W zespole Pfeiffera typu 2. i 3. (poważne deformacje, zagrażające życiu i funkcjonowaniu organizmu) podłożem stanowi, jak się wydaje, mutacja w genie FGFR2, ale niekoniecznie w jednej, konkretnej lokalizacji w obrębie tego genu. W zespole Jacksona-Weissa, jak dotychczas, przypisano pojedynczą mutację w genie FGFR2 i to w lokalizacji innej, niż w przypadku zespołu Pfeiffera. Trzeba tu jednak pamiętać o niewielkiej liczbie obserwowanych przypadków oraz o pewnej dowolności w przypisywaniu zespołu Jacksona-Weissa w sporadycznych przypadkach obejmujących zaobserwowanie mutacji de novo w genie FGFR1. To samo dotyczy, opartej o fenotyp, diagnozy zespołu Jacksona-Weissa w przypadku wykrycia dwóch mutacji genu FGFR2 pokrywających się z mutacjami przypisywanymi zespołowi Pfeiffera (7). Podkreśla się trudności spotykane w diagnostyce prenatalnej zespołów anomalii, wykorzystującej trójwymiarowe obrazowanie ultrasonograficzne (8).

Zespół Pfeiffera oraz zespół Jacksona-Weissa są dziedziczone w trybie autosomalnym dominującym, ale w przypadku zespołu Pfeiffera mogą się trafiać mutacje de novo, a poważne przypadki (typ 2. i 3. zespołu Pfeiffera) kojarzą się zasadniczo właśnie z mutacjami de novo genu FGFR2 (9). Ten fakt często bywa pomijany w piśmiennictwie przedmiotu.

Cel

Celem niniejszego artykułu jest przedstawienie trudności w leczeniu ortodontycznym pacjentów z zespołem Pfeiffera i zespołem Jacksona-Weissa, czyli genetycznie uwarunkowaną kraniosynostozą, brachydaktylią i syndaktylią, które pojawiają się we wczesnym okresie płodowym. Pokazano je na przykładzie trzyletniego pacjenta ze zdiagnozowanymi oboma wymienionymi zespołami.

thousand, while Jackson-Weiss syndrome, described for the first time in 1976, is much less frequent – it is estimated that 10 to 20 cases are registered per year worldwide (3, 4). It significantly reduces a statistical sample size with all associated consequences. In addition, many symptoms, in various variants of severity, occur in both of the above mentioned congenital syndromes, as well as in other syndromes that result from disturbances in the structure of fibroblast growth factor receptors. Also, FGFR mutations, which are thought to have caused a given congenital syndrome, are generally not single, but may involve different locations within a given gene, or mutations within two different genes (5, 6).

The background of Pfeiffer syndrome type 1 (the mildest form that is not directly life-threatening, relatively normal body functioning is possible) is currently believed to be a mutation in the FGFR1 gene in less than 5% of cases, and in the FGFR2 gene in at least 95% of cases. This means that the same clinical phenotype may be associated with mutations in two different genes. In Pfeiffer syndrome type 2 and 3 (severe deformations, life-threatening and affecting body functioning), the background appears to be a mutation in the FGFR2 gene, but not necessarily in one specific location within this gene. In relation to Jackson-Weiss syndrome, a single mutation in the FGFR2 gene is thought to play a role in this condition, but in a different location than in the case of Pfeiffer syndrome. However, it is essential to remember that there is a small number of observed cases and Jackson-Weiss syndrome is diagnosed with some discretion in sporadic cases including a de novo mutation in the FGFR1 gene. The same applies to the phenotype-based diagnosis of Jackson-Weiss syndrome when two mutations in the FGFR2 gene are detected that are the same as the mutations attributed to Pfeiffer syndrome (7). There are difficulties in prenatal diagnosis of these abnormalities using three-dimensional ultrasound imaging (8).

Pfeiffer syndrome and Jackson-Weiss syndrome are inherited in the autosomal dominant pattern, but in the case of Pfeiffer syndrome, de novo mutations may develop, and severe cases (Pfeiffer syndrome type 2 and 3) are essentially associated with de novo mutations in the FGFR2 gene (9). This fact is often overlooked in the literature regarding this field.

Aim

This article aims to present problems regarding orthodontic treatment of patients with Pfeiffer and Jackson-Weiss syndrome, namely genetically determined craniosynostosis, brachydactyly and syndactyly that are observed in the early embryonic development. They are shown using an example of a three-year-old male patient diagnosed with both syndromes.

*Pfeiffer syndrome and Jackson-Weiss syndrome. Case report***Opis przypadku**

Niespełna trzyletni pacjent (2 lata i 9 miesięcy) został skierowany na konsultację ortodontyczną do Zakładu Ortodontji WUM przez ośrodek pediatriczny. U chłopca bezpośrednio po urodzeniu stwierdzono wadę rozwojową obu stóp i ograniczenie odwodzenia w stawach biodrowych. W obu stopach występował palczost II, III i IV palca oraz szpotawość ułożenia. Stwierdzono także częściowy palczost palca III i IV lewej dłoni. W wieku dwóch lat, ze względu na zrosnięte palce dłoni i stóp oraz kraniosynostozę, przeprowadzono analizę DNA w celu weryfikacji rozpoznania klinicznego. Analizę wykonano w Instytucie Matki i Dziecka w Warszawie w kierunku identyfikacji mutacji w genach związanych z patogenezą zaburzeń zarastania szwów czaszkowych. Zidentyfikowano wariant c. 755C > G w jednym allelu genu FGFR1, który powoduje zmianę aminokwasową p.Pro252Arg. Wariant ten ma charakter patogenny i został zweryfikowany u pacjentów z rozpoznaniem zespołu Pfeiffera i zespołu Jacksona-Weissa (dziedziczenie autosomalne dominujące). Analiza dziedziczenia w rodzinie wykazała, że powstał on de novo. Chociaż wywiad rodzinny ujawnił, że podobna wada rozwojowa palców stóp występuje u ojca dziecka. Chłopiec w wieku 17 miesięcy miał wykonany zabieg korekcji wielotkankowej zniekształceń stóp, natomiast w wieku 2 lat – plastykę palczostu III i IV palca dłoni lewej, wraz z przeszczepem skóry. W wywiadzie rodzice podali opóźnienie rozwoju mowy, chłopiec mówi tylko trzy słowa (mama, tata, nie).

Wyniki

U pacjenta w badaniu zewnątrzustnym stwierdzono nadmiernie wypukłe czoło, niedorozwój szczęki, znacznie wysuniętą bródkę oraz niekompetentne wargi. Symetria twarzy w stosunku do płaszczyzny strzałkowej pośrodkowej jest zachowana. W badaniu wewnątrzustnym przodozgrzyz całkowity, obecne wszystkie zęby mleczne, III klasa wg Bauma, zaburzone, odwrotne triady, stwierdzono hipersekrecję śliny (Ryc. 1, 2). Z uwagi na dużą reakcję lękową pacjenta oraz utrudniony kontakt nie powiodła się próba zrobienia wycisków do modeli diagnostycznych. Ze względu na kraniosynostozę skierowano go na konsultację do chirurga szczękowo-twarzowego w celu określenia możliwości dalszego postępowania.

Dyskusja

Pewne wątpliwości może nasuwać diagnoza Instytutu Matki i Dziecka w odniesieniu do zespołu Jacksona-Weissa w świetle zagadnień poruszanych na wstępie niniejszej pracy. Stwierdzono istnienie mutacji w genie FGFR1 pacjenta, i to w lokacji identycznej z obserwowaną u niecałych 5% przypadków zespołu Pfeiffera typu 1. Radialne odchylenie paluchów względem reszty palców stóp jest też typowe dla zespołu Pfeiffera.

Case report

An almost three-year-old male patient (2 years and 9 months) was referred for an orthodontic consultation at the Department of Orthodontics, WUM by a paediatric centre. Immediately after birth, the boy was diagnosed with a malformation of both feet and a restriction of abduction in the hip joints. In both feet, there was fusion between the second, third and fourth toes, and varus deformity. Moreover, partial fusion between the third and fourth fingers of the left hand was also found. At the age of two years, a DNA analysis was performed to verify a clinical diagnosis due to fused fingers and toes, and craniosynostosis. The analysis was performed at the Mother and Child Institute in Warsaw to identify mutations in genes associated with the pathogenesis of cranial suture fusion. A c. 755C > G variant in one allele of the FGFR1 gene, causing p.Pro252Arg amino acid substitution, was identified. This variant is pathogenic and has been verified in patients diagnosed with Pfeiffer syndrome and Jackson-Weiss syndrome (autosomal dominant inheritance). Analysis of the inheritance pattern in the family showed that it was a de novo mutation. However, the family history revealed a similar developmental defect in toes in the child's father. At the age of 17 months, the boy had multi-tissue correction of feet deformities performed, while at the age of 2 years – plastic surgery of the fusion between the third and fourth fingers of the left hand, together with a skin graft. In relation to the medical history, parents reported delayed speech development; the boy says only three words (mum, dad, no).

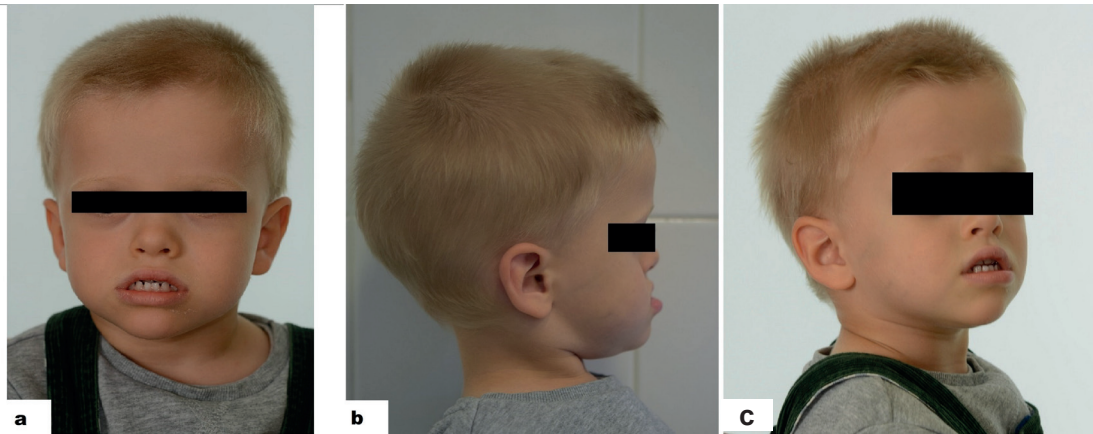
Results

The patient's extraoral examination showed an excessively convex forehead, maxillary hypoplasia, a significantly protruded chin and incompetent lips. Facial symmetry in relation to the mid-sagittal plane is maintained. The intraoral examination showed complete anterocclusion, all deciduous teeth present, class III according to Baume, abnormal, reverse triads, salivary hypersecretion (Fig. 1, 2). An attempt to take impressions for diagnostic models failed due to high patient's anxiety and poor compliance. Due to craniosynostosis, he was referred for a consultation with a maxillo-facial surgeon to determine the possibility of further treatment.

Discussion

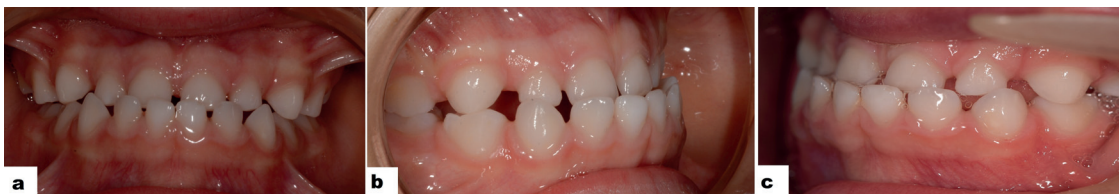The diagnosis of the Mother and Child Institute with regard to Jackson-Weiss syndrome may raise some doubts in the light of issues presented at the beginning of this paper. There was a mutation in the FGFR1 gene in this patient, and in a location identical to that observed in less than 5% of Pfeiffer syndrome type 1 cases. Radial deviation of big toes from the rest of the toes is also typical for Pfeiffer syndrome.

However, the diagnosis details are not significantly important in relation to medical management. Numerous



Rycina 1. Zdjęcia zewnętrzne: a) en face, b) profil, c) 3/4 profilu.

Figure 1. Extraoral photographs: a) en face, b) profile, c) 3/4 profile.



Rycina 2. Zdjęcia wewnętrzne: a) widok z przodu, b) strona prawa, c) strona lewa.

Figure 2. Intraoral photographs: a) front view, b) right side, c) left side.

Szczegóły diagnozy nie mają jednak istotnego znaczenia w postępowaniu medycznym. Konsekwencją kraniosynostozy występującej w obu zdiagnozowanych zespołach, istotną z punktu widzenia ortodontji i chirurgii ortognatycznej, mogą być liczne wady zgryzu (10, 11, 12):

- niedorozwój szczęki
- wady z grupy przodozgrzywów
- zgryz krzyżowy przedni i boczny
- zgryz otwarty częściowy przedni
- nasilone stłoczenia w łuku górnym ze względu na niedorozwój szczęki
- mikrodoncja.

U pacjenta w badaniu wewnątrzustnym stwierdzono przodozgrzyw całkowity. Ze względu na wczesne zarastanie szwów czaszkowych, prowadzące do dalszego zahamowania wzrostu szczęki oraz obecny u pacjenta nadmierny rozwój żuchwy, można się spodziewać pogorszenia rysów twarzy.

W chwili obecnej korekta znacznych anomalii w budowie twarzoczaszki może być, i często jest przeprowadzana, za pomocą osteogenezy dystrykcyjnej polegającej na przecięciu kości i założeniu dystryktora rozsuwającego jej dwie części na tyle powoli, aby pozwolić na narastanie tkanki kostnej łączącej obie części. W tej dziedzinie istnieje już

malocclusions may be the consequence of craniosynostosis in both diagnosed syndromes, and it is crucial from the point of view of orthodontics and orthognathic surgery (10, 11, 12):

- maxillary hypoplasia
- malocclusions belonging to anterocclusion
- anterior and lateral crossbite
- partial anterior open bite
- increased crowding in the upper arch due to maxillary hypoplasia
- microdontia.

The patient's intraoral examination showed complete anterocclusion. Due to early fusion of cranial sutures, leading to further inhibition of maxillary growth and excessive mandibular growth observed in this patient, facial features deterioration can be expected.

At present, the correction of significant anomalies of the facial skeleton can be, and often is performed using distraction osteogenesis that involves cutting the bone and placing a distractor extending the two parts slowly enough to allow the bone tissue connecting the two parts to grow. There is already extensive clinical experience in this field that also includes the treatment of Pfeiffer syndrome and Jackson-Weiss syndrome. For example, the Seattle Children's Hospital Research Foundation in the United States claims that

Pfeiffer syndrome and Jackson-Weiss syndrome. Case report

bogate doświadczenie kliniczne, również w zakresie postępowania w przypadku zespołu Pfeiffera i zespołu Jacksona-Weissa. Na przykład amerykański ośrodek kliniczny Seattle Children's Hospital Research Foundation twierdzi, że dzieci często znoszą lepiej, z punktu widzenia odczucia bólu, osteogenezę dystrykcyjną niż zastosowanie aparatów ortodontycznych (13).

Wnioski

Z punktu widzenia ortodoncji istotny jest proces kraniosynostozy i jego skutki, a nie konkretna diagnoza zespołu anomalii. U małych pacjentów można się spotkać ze zdecydowaną odmową jakiegokolwiek współpracy z ortodontą i wtedy należy rozważyć zastosowanie zabiegu osteogenezy dystrykcyjnej przeprowadzonej w doświadczonym ośrodku klinicznym.

Biorąc to pod uwagę, pacjenta skierowano na konsultację do ośrodka klinicznego specjalizującego się w zastosowaniach osteogenezy dystrykcyjnej w przypadkach zespołów Pfeiffera i Jacksona-Weissa.

children often endure distraction osteogenesis better than treatment with orthodontic appliances from the point of view of feeling pain (13).

Conclusions

From the point of view of orthodontics, the process of craniosynostosis and its consequences are essential, and a diagnosis of a specific abnormality is less significant. Minor patients may vehemently refuse any cooperation with an orthodontist, and then the use of distraction osteogenesis performed in an experienced clinical centre should be considered.

Taking this in mind, the patient was referred for a consultation to a clinical centre specialising in distraction osteogenesis in the treatment of Pfeiffer syndrome and Jackson-Weiss syndrome.

Piśmiennictwo / References

- Genetics Home Reference /Pfeiffer Syndrome/Report 2019. available at: <https://ghr.nlm.nih.gov/condition/pfeiffer-syndrome>
- Genetics Home Reference /Jackson-Weiss Syndrome/Report 2019. available at: <https://ghr.nlm.nih.gov/condition/jackson-weiss-syndrome>
- Pfeiffer RA. Dominante erbliche Akrocephalosyndactylie. *Zeitschrift für Kinderheilkunde* 1964; 90: 301-20.
- Jackson CE, Weiss L, Reynolds WA, Forman TF, Peterson JA. Craniosynostosis, midfacial hypoplasia and foot abnormalities: an autosomal dominant phenotype in a large Amish kindred. *J Pediatr* 1976; 88: 963-8.
- Ko JM. Genetic Syndromes Associated with Craniosynostosis. *J Korean Neurosurg Soc* 2016; 59: 187-91.
- Azoury SC, Reddy S, Shukla V, Deng CX. Fibroblast growth factor receptor 2 (FGFR2) mutation related syndromic craniosynostosis. *Int J Biol Sci* 2017; 13: 1479-88.
- Tartaglia M, Di Rocco C, Lajeunie E, Valeri S, Velardi F, Battaglia PA. Jackson-Weiss syndrome: identification of two novel FGFR2 missense mutations shared with Crouzon and Pfeiffer craniosynostotic disorders. *Hum Genet* 1997; 101: 47-50.
- Giancotti A, D'Ambrosio V, Marchionni E, Squarcella A, Aliberti C, La Torre E, Manganaro L, Pizzuti A. Pfeiffer syndrome: literature review of prenatal sonographic findings and genetic diagnosis. *J Matern Fetal Neonatal Med* 2017; 30: 2225-31.
- National Organization for Rare Diseases (NORD) report 2018. available at: <https://rarediseases.org/rare-diseases/pfeiffer-syndrome>
- Goyal I, Bansal N, Mehta V, Singh G, Arora B. Orthodontic Management of Syndromic Patients - A Review. *Acta Sci Dental Sci* 2018; 2: 124-31.
- Jiang Q, Mei L, Zou Y, Ding Q, Cannon RD, Chen H, Li H. Genetic polymorphism in FGFR2 underlie skeletal malocclusion. *J Dental Res* 2019; 98: 1340-7.
- Hassona Y, Al-Hadidi A, Ghlassi TA, Dali HE, Scully C. Pfeiffer syndrome: oral healthcare management and description of new dental findings in a craniosynostosis. *Spec Care Dentist* 2017; 37: 258-62.
- Seattle Children's Hospital Research Foundation/Surgery for Syndromes 2019. available at: <https://www.seattlechildrens.org/clinics/craniofacial/services/surgery-for-syndromes>